Aus dem Zahnärztlichen Institut der Universität Berlin
Dir. Prof. H. Schröder

ÜBER DENTO-PARADENTALE TRAUMATA

Inaugural-Dissertation
zur
Erlangung der
Medizinischen Doktorwürde
an der
Friedrich-Wilhelms-Universität
zu Berlin

vorgelegt von

Folke Svensson
aus Stockholm

Tag der Promotion: 4. Mai 1935

Druck: Druckerei Studentenwerk München, Universität

67

Gedruckt mit Genehmigung
der
Medizinischen Fakultät der Universität Berlin

Dekan: Prof. Dr. Magnus

Referent: Prof. Dr. Schröder

In unserer jetzigen Zeit, mit ihrem aufreizenden Tempo und ihrer Abhetzerei, das Zeitalter des Motorismus' und Sportes, wachsen die Unglücksfälle Tag für Tag. In der zahnärztlichen Arbeit ist auch über eine erhöhte Anzahl von Unglücksfällen zu berichten. Gerade Kiefer und Zähne, besonders die Frontzähne, werden von Schäden betroffen, die entsprechend dem Insult mehr oder weniger verletzt werden können.

Historische Einteilung der traumata.

Von den Traumen, die in Zähnen und Kiefern entstehen können, unterscheiden wir zwei Hauptgruppen, solche chronischer und solche akuter Natur.

a) Chronisches Trauma. Ein Trauma chronischer Art liegt vor, wenn der koronale Teil einzelner Zähne wiederholtem kräftigem Druck oder Belastung ausgesetzt und infolgedessen abgenutzt wird. Diese Gewalteinwirkungen an den Zähnen können teils unbewußt, teils bewußt (durch Angewohnheiten) auftreten. Die Friktion an verschiedenen Zähnen durch Artikulation ist mehrmals beobachtet und beschrieben worden.

Reich behauptet, daß sich alle Zähne der „Gebrauchsperiode" aneinander abschleifen. Die an den Zähnen entstandenen neuen Flächen haben nach Zsigmondy den Namen „interstitiäre Reibungsflächen" erhalten.

Zuckerkandl hat eingehend für jeden einzelnen Zahn das Aussehen der Facetten beschrieben und hebt die Bedeutung für die forensische Zahnheilkunde vor.

Zu der Gruppe der bewußten Traumen rechnen wir jene Usuren an Frontzähnen, welche durch Angewohnheiten entstehen, z. B. die halbrunde Abschleifung, durch den Stiel einer Tabakpfeife verursacht. Besondere Berufszweige bekommen auch solche charakteristischen Usuren. Als Beispiele dienen die Furchen in den Inzisiven, welche Tapezierer durch das Festhalten von Nägeln mit den Zähnen erhalten, und die Schmelzdefekte der Schneiderinnen, hervorgerufen durch Abreißen des Nähfadens sowie die der Tabakarbeiter vom Abbeißen der Tabakblätter bei der Zigarrenbereitung.

Ein Exempel direkten absichtlichen Substanzverlustes ist die Sitte gewisser Naturvölker, welche die Vorderzähne abfeilen, um dadurch ihrer Meinung nach einen höheren Schönheitsgrad zu erreichen.

In einer größeren zahnärztlich-ethnologischen Arbeit über „Die künstliche Deformation des Gebisses" hat Schröder folgende Deformationsarten aufstellen wollen:

1. die einfache Zuspitzung der Zähne,
2. die Zacken- und Lückenfeilung,
3. das Ausbrechen der Zähne,
4. die Horizontalfeilung resp. Amputation der Zahnkrone,
5. die Färbung der Zähne,
6. das Ausschmücken der Zähne mit Metall- oder Steineinlagen,
7. das Verdrängen der Zähne aus ihrer Stellung.

Als Kuriosum kann erwähnt werden, daß das Feilen auch uns zivilisierten Menschen als „preventiv treatment", um Karies vorzubeugen, in einer Arbeit von Arthur im Jahre 1872 empfohlen wurde.

Toverud, Oslo, hat Versuche gemacht, die Kariesausbreitung abzuschwächen und zwar durch Rundschleifen der Fissuren und Höcker an Milchmolaren. Diese Behandlungsmethode hat sich im Gegensatz zu Arthur's als berechtigt und geeignet erwiesen.

Ein chronisches Trauma kann auch durch die gegenseitige Stellung der Kiefer entstehen. Ich meine hiermit den Kopfbiß, der eine mehr oder weniger vollständige Abnutzung und Abschleifung (Abrasion) des koronalen Teiles der Zähne durch einen außerordentlichen mechanischen Druck verursacht.

Williger hat nach Untersuchungen an Kompensationskurven verschiedener Fälle vom mesognaten Biß festgestellt, daß wenn eine normale Kurve vorliegt und sämtliche Zähne gleichmäßig bei der Artikulation in Anspruch genommen werden, die Abnutzung geringer ist als bei fehlerhafter Konstruktion der Kurve, aber so bald diese idealen Verhältnisse gestört werden, tritt die Abnützung der Zähne sofort ein und geht rasch vor, daß er dies als pathologisch auffaßt.

Schließlich mögen keilförmige Defekte, sog. „Erosionen", erwähnt werden. Einen Substanzverlust durch Friktion erleiden bisweilen auch solche Zähne, die ungeschützt mit Klammern versehen sind.

Die histo-pathologischen Untersuchungen von Williger, Euler-Meyer u. a. zeigen ein Bild, das ähnlich der Untersuchung von Karies ist, d. h. wir finden, daß die Insulte Reize verursachen, welche Veränderungen im Zahn, Pulpa und mit ihr im Odontoblastem verursachen. Neubildungen von Sekundärdentin, auch Reizdentin genannt, mit einer Struktur von verschiedener Natur nach dem Alter des Patienten, weiter Dentikeln, Verkalkungen transparente Zone, Verengung des Wurzelkanals, Veränderung der Pulpa usw. kommt zum Vorschein.

b) Akutes Trauma. Mit akutem Trauma meint man die Schäden, welche in den Zähnen durch äußere Gewalt, wie Schlag,

Stoß, Fall und Schuß entstehen. Hierbei gilt ebenso wie bei der chronischen Art von Trauma, daß die Frontzähne auf Grund ihrer ungeschützten Lage am meisten gefährdet sind.

Die akuten traumatischen Veränderungen können sich auf mehrere verschiedene Weisen gestalten, je nach den Insulten, wovon die Kiefer betroffen werden. Nach althergebrachter Sitte werden die Traumen morphologisch in Traumen an Zahnanlagen, am wachsenden und fertiggebildeten Zahn und am umgebenden Gewebe, eingeteilt. Nach dem Insult unterscheidet man Luxation und Fraktur.

Tomes hat 1848 den Unterschied zwischen Traumen an entwickelten und im Wachstum stehenden Zähnen beschrieben und hat für die letztere Gruppe die Definition „Dilaceration of partially developed teeth from the formative Pulp", d. h. Abreißung partiell entwickelte Zähne von der Pulpa, eingeführt. Zwanzig Jahre später bezeichnet Wedl dieselben Traumen als „Knikkungen" und 1904 erhalten sie wieder einen neuen Namen „Infraktion" von v. Wunschheim mit folgender Definition: „Jene Fälle traumatischer Kontinuitätstrennung, welche Zähne betreffen, deren Wachstum noch nicht vollendet ist." v. Wunschheim hat in seiner großen Arbeit auch eine Zusammenstellung über ähnliche Fälle von anderen Forschern, wie Hertz, M'Ouillen, Guilford, Salter, Grady und Abbott, gegeben. Williger hat auch zwei Fälle beschrieben.

Die Auffassung der Luxation ist vom letztgenannten Forscher systematisiert worden. „Unter den Luxationen unterscheidet man wieder die Luxatio incompleta von der Luxatio completa. Unter Luxatio incompleta versteht man alle Grade einer durch Trauma bewirkten Lockerung oder Verschiebung eines Zahnes, so lange er seine Alveole noch nicht verlassen hat. Differentialdiagnostisch kommt eine hohe Wurzelfraktur in Frage. Die Entscheidung trifft eine Röntgenaufnahme. Bei der Luxatio completa muß der Zahn in toto sich außerhalb seiner Alveole befinden. Hier sind wieder zwei Formen möglich: Entweder wird der Zahn in den zertrümmerten Kiefer oder unter das Zahnfleisch verlagert oder er gerät in die Mundhöhle. Von dort kann er ausgespien, aber auch verschluckt oder eingeatmet werden. Zuweilen fliegt er infolge der Gewalteinwirkung auch sofort aus der Mundhöhle in das Freie.

Alle Zahnluxationen sind im Gegensatz zu den meisten an den Körpergelenken vorkommenden Luxationen mit einer mehr oder minder großen offenen Weichteils- und auch Knochenverletzung verbunden. Es besteht daher bei ihnen immer die Möglichkeit einer Wundinfektion, die sich unter Umständen rasch auf Knochenhaut und Knochen fortpflanzen kann. Ferner erlischt beinahe regelmäßig sofort oder nach einiger Zeit das Leben der Pulpa. Diese beiden Umstände haben für die Prognose und die Therapie die größte Bedeutung."

Luxationen im Milchzahngebiß sind selten in der Literatur erwähnt worden. Dieses hat sicher seinen Grund darin, daß der Zahnarzt sie keiner Behandlung wert hält, sondern sofort zum Radikalmittel, zur Extraktion, greift. Doch hat Heller, Zahnarzt in Wien, in der Österreichisch-ungarischen Vierteljahrschrift für Zahnheilkunde 1898 die Behandlung eines Traumas im Milchzahngebiß beschrieben und dabei die Diagnose: „Gomphosis traumatica dentium" eingeführt.

Dentale Frakturen können teils von Luxation und Kieferfrakturen begleitet sein, teils ohne dieselbe entstehen, und verursachen meistens einen Substanzverlust. Wir unterscheiden nach Art der Fraktur: Längs-, Quer-, Schräg- und Splitterfrakturen. Außerdem teilt man obenerwähnte Frakturen in einfache und komplizierte, je nach der Intensität der Insulte, welche die Zähne treffen. Mit einfachen Frakturen sind solche gemeint, die nur den Schmelz berühren und mit komplizierten jene, welche auch die übrigen Gewebe des Zahnes, Dentin, Zement und Pulpa treffen.

Bei Wurzelfrakturen entsteht eine Kallusbildung. Unter Kallus versteht man in gewöhnlichen Fällen das neue Gewebe, welches die Bruchstellen vereinigt und das im Anfang aus Bindegewebe besteht, aber später durch Knochenentwicklung ossifiziert wird. Bei diesen Frakturen wird kein Dentin neugebildet, sondern die Verheilung geschieht durch Zement. Manchmal kann auch Epithel dazu beitragen. Die größte Rolle bei der Heilung spielt jedoch das Periodontium, und wenn die Pulpa vital ist, hilft diese auch mit. (Gottlieb, Euler-Meyer.)

Auf Grund der verschiedenen Einwirkung auf die Zähne, welche eine Fraktur mit sich führt, muß in jedem besonderen Falle eine individuelle Therapie angewandt werden. Betreffs Ersatzmaterial können wir unter unserem gewöhnlichen Füllungsmaterial wählen, oder zu einer prothetischen Behandlung, Jacketkronen, Stiftzähnen u. dgl. greifen.

In den meisten Fällen ist die Prognose gut, doch können Zähne, die kurz nach Durchbruch der Krone frakturiert wurden, durch ihr offenes Apex große Schwierigkeiten bereiten und sich zuweilen für jede Art von Therapie unmöglich zeigen.

Da die dentalen Frakturen in den bedeutendsten odontologischen Nachschlagebüchern ausführlich beschrieben und diskutiert worden sind, habe ich hier nur eine summarische Darstellung geben wollen.

Zusammenfassung.

Die traumata sind, wie aus dem Querschnitt der Literatur hervorgeht, teils:

1. chronischer Natur,
2. akuter Natur.

Die Ätiologie der beiden Gruppen ist festgestellt, die verschiedenen Fasern des Traumas in Bezug auf Status, Diagnose, Therapie und Prognose genau beschrieben, und die makroskopische und mikroskopische Untersuchung angegeben.

Eigene Untersuchung.

Aus der Zusammenfassung geht hervor, daß die wissenschaftliche Untersuchung der traumata in mancher Beziehung vollwertig gemacht worden ist, trotzdem möchte ich durch meine eigene Untersuchung teils Beiträge interessanter und teils von nicht beschriebener Art bringen, um damit die Forschung der Traumen zu ergänzen. Was ich indessen besonders in dieser Arbeit näher erörtern will, ist das akute Trauma.

Die akuten traumatischen Veränderungen können sich auf mehrere verschiedene Weisen gestalten, je nach den Insulten, wovon die Kiefer betroffen werden. Wir unterscheiden im allgemeinen nach Art und Umfang des Traumas:

A. Trauma an Zahnanlagen, im Wachstum stehenden und fertiggebildeten Zähnen.
   a) Luxation.
   b) Fraktur.

B. Trauma an Zähnen und paradentalem Gewebe.
   a) Luxation.
   b) Fraktur.

Außerdem möchte ich hinzufügen:

C. Trauma nur am paradentalen Gewebe lokalisiert.

Material und Technik.

Das Material der Untersuchung ist teils der prothetischen Abteilung des Zahnärztlichen Institutes in Stockholm, teils meiner Privatpraxis entnommen. Die Operation von Fall VI. ist in der chir. Abteilung desselben Institutes von Dr. O. Norberg ausgeführt worden. Die patho-histologische Untersuchung des zweiten Falles geschah auf folgende Weise:

Die zusammengewachsenen Milchzähne wurden nach Extraktion in einer Mischung von Formol und Müllerscher Flüssigkeit fixiert. (Auf 1.000 cm^3 5% Formollösung 250 cm^3 Müllersche Flüssigkeit.)

Die Entkalkung geschah in 5% Salpetersäure und Entsäuerung in 5% Natriumsulfat. Nach Auswaschung in fließendem Wasser und Entwässerung in steigender Alkoholserie erfolgte Einbettung in Paraffin.

Die 8—10 μ dicken Schnitte sind mit Hämatoxilin-Eosin nach Ehrlich und Bock-Hansen, mit Hansen's Kollagenfärbung und Thionin gefärbt.

A. Trauma an Zahnanlagen, im Wachstum stehenden und fertiggebildeten Zähnen.

a) Luxation und b) Fraktur.

Bevor die Kinder das Entwicklungsstadium erreicht haben, wo sie instinktiv durch Reflexbewegungen das Gesicht vor Schlag und dergleichen schützen, ist die Gefahr groß, daß bei unglücklichem Zufall die Zahnanlagen ganz oder teilweise zerstört werden können, und somit der Zuwachs der Zähne in den Kiefern verhindert wird.

Wer sich mit Kieferorthopädie beschäftigt, hat oft Gelegenheit, Veränderungen im Biß zu beobachten, die durch Defekte an Zahnanlagen entstanden sind. Verspätetes Durchbrechen, falsche Stellung, Infraktion, das heißt Verbiegung von Wurzel und Krone, so daß diese in einem Winkelverhältnis zueinander gelangen, und vor allem das völlige Ausbleiben des Zahnes durch zerstörte Zahnanlage, sind die klinischen Bilder, die zum Vorschein kommen.

Einen typischen Fall von Trauma mit letzterwähnter Folge für den Patienten will ich hier beschreiben.

Erster Fall.

Pat. S. N., 11 J. alt, besuchte die orthodontische Abteilung des Zahnärztlichen Institutes zwecks Konsultation betreffs eines ausgebliebenen Inzisiven (1+) sowie der Möglichkeiten, die Okklusion und Artikulation zu verbessern. Die Mutter des Pat. erzählte, daß der Knabe bei einem Alter von 1½ J. umgefallen sei und einen Schlag über die Wurzel von 01+ bekommen habe, so daß der Zahn von seiner Alveole herausgestoßen wurde. Der Zahn wurde jedoch wieder in die Alveole hineingeschoben und befestigte sich nach einiger Zeit. Bei 5½ J. wurden die medialen Milchinzisiven aufs neue beschädigt und die Kronen abgeschlagen. Die Wurzeln wurden bald danach extrahiert.

Zähne: Eine Besichtigung des Oberkiefers zeigt folgendes klinisches Bild: Proc. alv. normal entwickelt, die Gingiva ohne Anmerkung, keine sichtlichen Veränderungen in der Gegend von 2+ 1+. Folgende Zähne sind durchgebrochen: 5+ distal rotiert, 4+ mesial rotiert, 2+ hat falsche Stellung, in mesiodistaler Richtung rotiert, der Zahn scheint schräg im Kiefer gelagert zu sein, die Inzisalkante zur Lippe gerichtet. +1 o. Anm., +2 distal rotiert, +03 Karies distal, +4 und +5 o. Anm., +7 hat angefangen durchzubrechen. Beide ersten permanenten Molaren sind extrahiert, 1+ und 3+ fehlen.

Der Unterkiefer hat folgende Zähne: 4—, 3—, 2—, 1—, —1, —2 ohne Anm., —3 ist im Durchbrechen, —6 tief kariiert, mit Zementfüllung versehen. 6— ist extrahiert.

Okklusion und Artikulation sind besonders mangelhaft.

Röntgenstatus: Das Röntgenbild zeigt vollkommenes Fehlen von 1+, dagegen ist 3+ im Kiefer retiniert.

*

Noch ein Beispiel für die Einwirkung des Traumas auf in Entwicklung stehende Milchzähne, die trotz des Traumas sich weiter entwickelt haben und durchgebrochen sind, stellt folgender Fall dar:

Zweiter Fall.

Ein Knabe von 4 J. besuchte mich wegen einer Anschwellung an der Oberlippe auf der linken Seite. Auf meine Frage, ob er sich auf irgendeine Weise geschlagen hätte, gab die Mutter an, daß er einmal im Alter von ungefähr 3 Monaten heruntergefallen sei und daß die Oberlippe dabei anschwoll, aber von selbst wieder normal wurde. Nach dieser Zeit konnte sie sich keiner weiteren Verletzung im Gesicht erinnern.

Status praesens: Eine zyanotische und gespannte Anschwellung erstreckte sich über +02. Bei Palpation fühlte sie sich weich an. Die beiden Milchzähne zeigten, 01 distal, 02 mesial, eine tiefe blauschwarze Furche durch Karies verursacht. Als die Taschen mit der Sonde untersucht wurden, schien es, als ob die Zähne zusammengewachsen waren. Die Pulpen waren bloßgelegt und gangränös. Bei Druck floß Eiter aus den Taschen.

Röntgenstatus: Die beiden Milchzähne sind zusammengewachsen, die Wurzeln in starker Resorption begriffen.

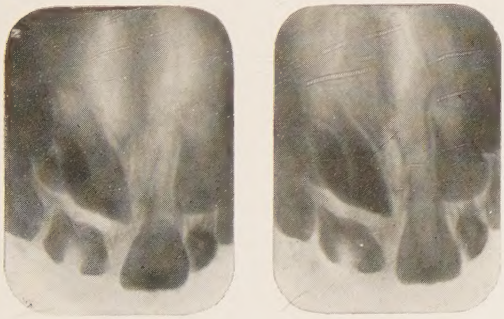

Fig. 1. Röntgenbilder vor der Behandlung.

Fig. 2. Makrophotogramm.

Diagnose: Paradentitis apicalis purulenta.

Therapie: Extraktion der beiden Milchzähne.

Histo-pathologische Untersuchung: Das Zusammenwachsen ist vom zervikalen Drittel aus gesehen und erstreckt sich abwärts an den Wurzeln. Ob die Kronen verwachsen waren, ist durch Kariesverbreitung nicht ersichtlich. Das Verbindungsgewebe besteht aus Dentingewebe von Gefäßkanälen

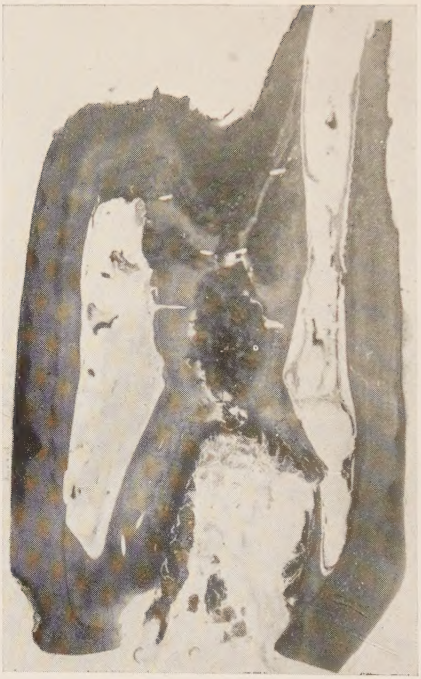

Fig. 3. Übersichtsbild von den histologischen Schnitten (Htx.-Eos. Vergr. 7 fach).

Fig. 4. Dentinkanäle mit Interglobularräumen. (Bock-Hansen Vergr. 300 fach).



Fig. 5. Unregelmässige Dentinkanäle in der Verwachsungszone. (Htx.-Eos. Vergr. 130 fach).

verschiedener Größe durchzogen. Dieses Dentin ist sehr unregelmäßig verkalkt, es gibt stark hyperchromatische Zonen, abwechselnd mit hypochromatischen. Die Gefäßkanäle sind teils leer, teils mit leukozytären Zellelementen, darunter polymorphkernigen Leukozyten und Resten von Blutbestandteilen gefüllt. Die Zähne schienen also durch Blutgefäße miteinander in Verbindung gestanden zu haben. Die Pulpen zeigen Nekrose. An ihnen sehen wir Massen von Sekundärdentin als wahrscheinliche Reaktion gegen den Kariesprozeß. Bemerkenswert ist, daß kein Zement oder Knochengewebe zu sehen ist, was wohl meistens bei Zusammenwachsungen und Verschmelzungen der Fall ist. Die Wurzeln haben sich normal entwickelt und wie aus den Übersichtsbildern zu sehen ist, hat eine Resorption in gewöhnlicher Ordnung stattgefunden.

Fig. 6 Ergänzungsbild. Übersichtsbild der Milchzähne 02—, 03—bei 5. mon. Kind. (Vergr. 14fach). (Aus der Sammlung Dr. O. Norberg.)

Schlußsatz: Die Zusammenwachsung dürfte folgendermaßen entstanden sein. Die Hertwigsche Epithelscheide, welche den Pulpawulst manschettenförmig umgibt, wurde stellenweise durch das gewaltige Trauma zerrissen und heruntergedrückt, wobei die Dentinpulpen zusammengepreßt worden sind.

Wäre dies nicht der Fall, müßte man annehmen, daß das Dentin sich erst nach Atrophie der Epithelscheide hat bilden können, was mir jedoch weniger wahrscheinlich vorkommt.

Dritter Fall.

Im Jahre 1930 besuchte mich in meiner Praxis ein 6jähriger Knabe, B. F., der beim Spiel von einer Treppe gefallen war und dabei einen Teil der Krone von 1+ sowie +1 und +05 ganz und gar ausgeschlagen hatte. Den medialen Inzisiven hatte er in eine Gasbinde gewickelt.



Fig. 7. Röntgenbild 3 Monate nach der Behandlung.

Zähne: In der Gegend von +1 eine stark blutende Wunde mit zerfetzten Rändern. Die mesiale Ecke von 1+ abgeschlagen, doch nicht so tief, daß das Pulpahorn lädiert worden ist. Das Zahnfleisch war zyanotisch, die Maxilla wirkte bei Palpation unbeschädigt. Der ausgeschlagene Inzisiv war bei Besichtigung unbeschädigt, der Apex hatte eine Öffnung von ungefähr 3 mm Durchmesser.

Therapie: Da eine Wurzelfüllung lege artis außerhalb des Mundes vor der Replantation durch den offenen Apex des Zahnes unausführbar war, wurde der Zahn ohne vorhergehende Behandlung in seine Alveole reponiert und eine Fixation mit Ligaturen appliziert.

Die Ligaturen wurden wöchentlich kontrolliert und nach einem Monat entfernt. Der Zahn schien stabil und in der Alveole festgewachsen. Drei Monate später wurde eine Röntgenaufnahme genommen, wobei das Bild keine sichtlichen Veränderungen um den Apex oder in den paradentalen Geweben zeigte. Nach zwei Jahren wurde eine Kontrollaufnahme gemacht, welche zeigt, daß ein Knochenfragment entweder innerhalb des Apex oder vor diesem liegt, und somit leicht zu der Auffassung, daß der Apex geschlossen ist, führen kann. Die Lage dieses Fragments kann am besten durch histologische Untersuchung erwiesen werden.

Anmerkungswert ist auch, daß eine Einschnürung der Pulpa am Zahnhalse stattgefunden hat und daß das Aussehen der Wur-

zelpulpa einem Winkel ähnelt, mit dem offenen Teile zum Apex gerichtet. Im übrigen sieht man keine Veränderungen im paradentalen Gewebe. Der andere mediale Inzisiv hat, nach dem Röntgenbilde, auch Veränderungen durchgemacht. Also ist der Apex im selben Maße wie vor einem Jahre offen. Mesial am Apex liegt eine Knochenverdünnung.

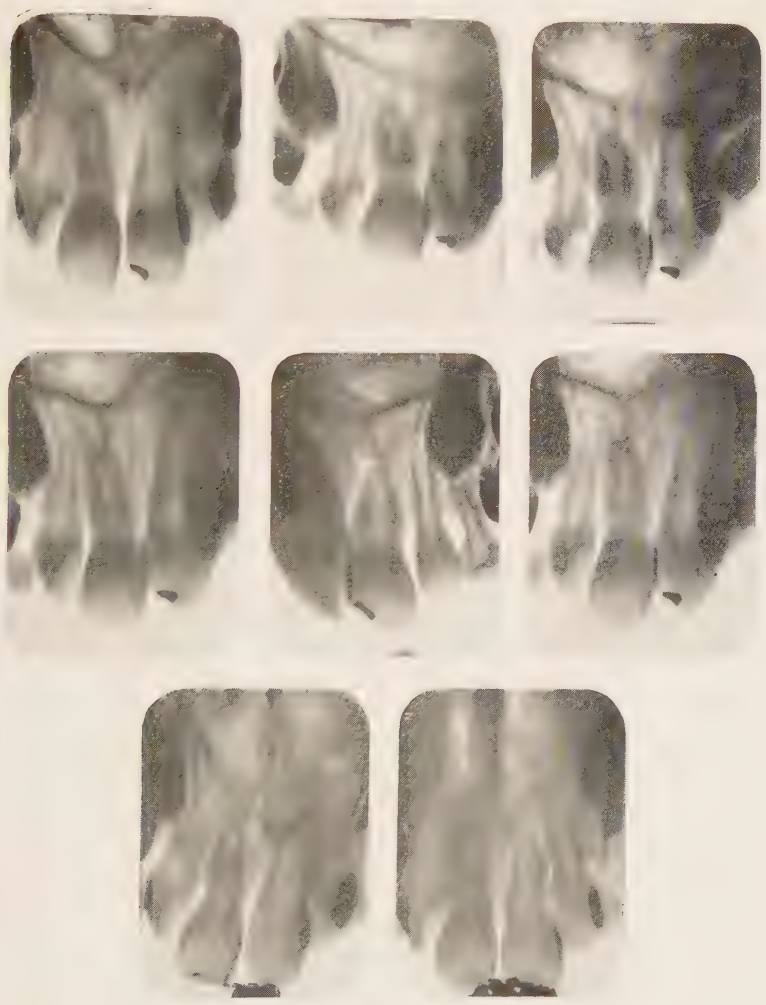

Fig. 8. Kontrollaufnahme 1932.

Fig. 9. Eine fortlaufende Serie der Behandlung nebst Kontrollaufnahmen, während 3 Monate.

B. Trauma an Zähnen und paradentalem Gewebe.

Vierter Fall.

Patient S. D., 25 J., hat bei einer Prügelei einen Schlag ins Gesicht bekommen, der den rechten Teil des Oberkiefers traf.

Status praesens: Die Lippen, besonders die obere, sind geschwollen und zyanotisch gefärbt. An dem rechten inneren

Teil der Oberlippe ist eine ung. 1½ cm große offene Wunde in der Gegend vom Eckzahn zu sehen. Die Gingiva ist zerfetzt und 2+, 3+ und 4+ sind innerhalb des Zahnbogens eingeschlagen. Die Zähne sind locker, die Kronen aber ganz. Die Mundverhältnisse sind ungünstig, sämtliche Molaren außer +7, +6 sind extrahiert, und die Mundhygiene sehr schlecht.

Röntgenstatus: An 3+ und 2+ eine Fraktur auf halber Wurzelhöhe. Ein Bruch am Proc. alv. von der apicalen Gegend von 4+ bis am septum zwischen 2+ und 1+ ist deutlich zu erkennen. 4+, 3+, 2+ und 1+ etwas aus ihren Alveolen gedrückt.

Diagnose: Kiefer- und dentalfraktur mit Luxation.

Therapie: Ein orthodontischer Labialbogen von 5+ — +6. Messingligaturen um jeden einzelnen Zahn um die luxierten Zähne in die richtige Lage zu zwingen. Wurzelbehandlung an den verletzten Zähnen, Wurzelfüllung mit Harzchloroform, Guttaperchastift und Metallstift um Stabilisierung der beiden Wurzelteile.

Prognose: Wenn diese Therapie ohne Erfolg ist, ist die Wurzelspitzenresektion notwendig. Für die Kieferfraktur ist die Heilung günstig.

Gewaltige Insulte rufen nicht nur Schäden an Zähnen hervor, sondern sind oft von pathologischen Veränderungen innerhalb des paradentalen Gewebes begleitet. Dieses Krankheitsbild tritt nicht nur akut auf, obwohl in der Literatur vorkommende Fälle oft hierfür zu sprechen scheinen, sondern können auch erst eine gewisse Zeitspanne nach dem Unfall zur Erscheinung kommen. Für diese Tatsache gibt folgender Fall einen Beweis.

Fünfter Fall.

Pat. E. S., 20 J. alt, besuchte das Zahnärztliche Institut, weil der Inzisiv +2 seit einiger Zeit etwas locker war und Schmerzen verursachte.

Anamnese: Vor 4—5 Jahren erlitt Pat. einen Unfall beim Radfahren, wobei die Vordergabel brach und er auf die Straße stürzte. In ohnmächtigem Zustand wurde Pat. zum Krankenhaus gebracht. Seine Verletzungen waren hauptsächlich Quetschwunden im Gesicht, ferner war die Nase beschädigt, durch wahrscheinlichen Bruch des Nasenbeins. Die Gingiva in der Frontzahnpartie des Oberkiefers schwoll stark an und die Zähne waren empfindlich. Nach Angabe des Pat. nahm man keine andere Behandlung vor, als das Zusammennähen der Wunde im Gesicht. Nach fünf Tagen durfte er das Krankenhaus verlassen. Die Schleimhaut auf der Labialseite der Frontzahnpartie im Oberkiefer war immer noch angeschwollen. Diese Schwellung blieb zwei Monate bestehen. Einige Zeit nach der Entlassung vom Krankenhaus wurde ein kleinerer Sequester bukkal in regio apicales +2 abgestoßen. Pat. suchte da einen Zahnarzt auf, erhielt

aber keine Behandlung. Seitdem hat der laterale Inzisiv (+2) bisweilen geschmerzt, jedoch unbedeutend und die Schmerzen waren von kurzer Dauer. Bukkal in regio apicales +2 hat sich ein Fistelgang gebildet, woraus eine gelbe, bisweilen farblose Flüssigkeit floß. Pat. leidet seit längerer Zeit an chronischem Schnupfen und sein Magen ist lange schlecht gewesen, er verträgt gewisse Speisen nicht, sondern erbricht diese.

Status praesens: Pat. ist kräftig gebaut und sieht frisch aus. Er ist Mundatmer, atmet nur mit Schwierigkeit durch die Nase. Septum nasi zeigt eine leicht wahrnehmbare Umbiegung zur Seite. Das Gehör ist auf beiden Ohren bedeutend herabgesetzt. Mundhygiene ziemlich schlecht, materia alba reichlich vorhanden, foeter ex ore.

Zähne: Im Oberkiefer sind sämtliche Zähne außer 7— und 4+ vorhanden. Sie sitzen in einem wohlgeformten Bogen mit Ausnahme der Weisheitszähne, welche bukkal verlagert, fast ganz eben im Fornix durchgebrochen sind. Approximalkontakt gut. Einige Molaren und Prämolaren mit okklusalen Amalgamfüllungen versehen. Silikatfüllungen approximal an einigen Frontzähnen. Die mesiale Ecke an 1+ fehlt (abgeschlagen nach dem Unfall). Unbedeutende pathologische Taschenbildung in der Frontzahnpartie mit Ausnahme von +2, wo tiefe Taschen und marginale Atrophie vorhanden sind. Der Zahn selbst ist unbeschädigt.

Der Unterkiefer hat sämtliche Zähne. Der Bogen ist im großen ganzen gut, obwohl eingedrückt von 7— bis 5—. 7—, —7 sind mit Goldkronen, 6 , 6 mit okklusalen Amalgamfüllungen versehen. Die Zahnfleischpapillen sind in der Inzisivpartie angeschwollen. Tiefe Taschen und marginale Atrophie an Front- und Eckzähnen. Zahnstein kommt reichlich an den Inzisiven vor. An 1 ist die Atrophie und Taschenbildung besonders hervortretend und der Zahn sitzt etwas locker.

Röntgenstatus: Um Apex +2 wohl begrenzte haselnußgroße Knochenverdünnung. Kräftige marginale Abschmelzungen. Die Wurzel wirkt abnorm zugespitzt und man bekommt den Eindruck, als ob sie frakturiert sei, jedoch ohne daß der Wurzelkanal davon betroffen wäre.

Therapie: Extraktion von +2. Behandlung der marginalen Paradentitis.

C. Trauma nur am paradentalen Gewebe lokalisiert.

Eine chronische Entzündung durch traumatische Einwirkung auf das paradentale Gewebe ohne dentalen Defekt dürfte den seltener vorkommenden Fällen angehören. Im folgenden wird ein Fall chronischer rarefizierender Ostitis mit Granulationsgewebe und Fistelgang beschrieben.



Fig. 10. Röntgenaufnahme bei der Untersuchung.

Sechster Fall.

Pat. I. J., 14 J. alt.

Anamnese: Im Sommer 1927 schlug sich Pat. beim Spiel an einem Schaukelbrett. Der Schlag traf die Unterlippe und den Unterkiefer, erstere schwoll an, aber nach einigen Tagen war die Schwellung verschwunden. Ein Diastema zwischen den Inzisiven 2— und 1— war nach Aussage der Eltern bereits vor dem Unfall ersichtlich. Eine Veränderung der Größe des Diastemas ist in der Zwischenzeit nicht eingetroffen. Die gemessene Größe desselben ist ungefähr 2 mm.

Im Dezember 1931 besuchte mich Pat. zwecks Behandlung einer Anschwellung im Unterkiefer, die starke Schmerzen verursachte.

Status praesens: Bei intraoraler Besichtigung war keine größere Veränderung wahrnehmbar. Beide Frenula gut entwikkelt. In der Inzisivpartie 2—:—1 ist die Gingiva etwas aufgelockert und eine dunkle, runde Zone mit deutlicher Fluktuation und Fistelgang um die Wurzel von 1— zu bemerken. Bei Palpation scheint die erwähnte Zone weich und verschiebbar und bei stärkerem Druck quillt eine eiterähnliche, dicke Flüssigkeit aus dem Fistelgang hervor. Der Zahnfleischrand an allen Zähnen im Ober- und Unterkiefer o. Anm. außer bei 2— und 1—. Linguale, distale, mesiale Tasche von 2— ungefähr 1,5 mm tief, die labiale 3 mm tief. An 1— ist die mesiale Tasche zirka 8 mm tief, die übrigen 1,5 bis 2 mm. Die Zahnfleischtaschen von + 1 haben „normale" Tiefe.

Der Biß zeigt im übrigen folgendes Schema:

7, 6, V, 3, 2, 1 + 1, 2, 3, V, 6, 7

7, X, 5, 4, 3, 2, 1 + 1, 2, 3, 4, X, X, 7

Die ersten permanenten Molaren im Unterkiefer und + 3 sind in frühem Stadium extrahiert worden. 6 + und + 6 sind mit kräf-

tigen Amalgamfüllungen versehen, 7+, +7 und 7— haben kleine Fissurfüllungen.

Besonders anmerkungswert ist, daß in jeder Kieferhälfte der Maxilla noch ein Milchmolar sitzt und daß die Bikuspidaten nicht vorgebrochen sind.

Gaumen, Zunge und Mundboden ohne sichtliche Veränderungen.

Röntgenstatus: Auf dem Röntgenbilde sieht man eine vollständige Abschmelzung des Knochens im Approximalraum zwischen 2—: 1— einerseits, und 1—: —1 andererseits.

Diagnose: Ostitis alveolaris cronica suppurativa traumatica.

Therapie: Am 20. Dezember 1931 wurde Inzision vorgenommen, um vorübergehend die Beschwerden zu lindern. Mitte Januar 1932 kam Pat., die in der Zwischenzeit symptomfrei war, wieder und ich riet zu operativem Eingriff, um 1— möglichst zu bewahren. Diese Operation wurde am 4. Februar von Doktor O. Norberg ausgeführt und hatte folgenden Verlauf: Aufklaffung nach zwei Vertikalschnitten an juga alveol., 3— und —1 sowie nach Herunterfällung des Periostschleimhautlappen. Hierbei zeigte sich an der Knochenfläche zwischen 2— und 1— eine reiskorngroße Knochenusur, mit typischem Granulationsgewebe gefüllt. Nach Erweiterung der Öffnung und Entfernung des Granulationsgewebes, trat deutlich die Ausbreitung der Ostitis hervor.

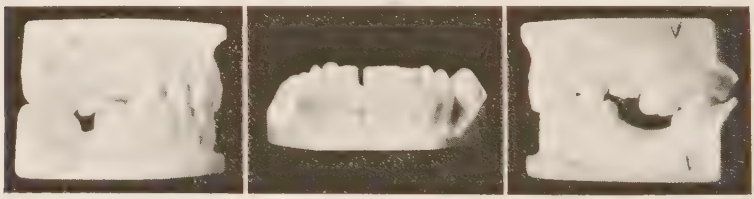

Fig. 11. Modelle vor dem operativen Eingriff.

Fig. 12. Röntgenaufnahme vor dem operativen Eingriff.

Aus diesem Bilde geht hervor, daß fast das ganze Septum interdentale zwischen 2— und 1— verschwunden ist: zwischen

1— und —1 ist eine erbsengroße, kavernförmige Knochenrarefikation vorhanden, wodurch die Wurzel von 1— auf größerem Gebiete freigelegt ist. Nur an einigen Stellen sind die Wurzeln der angrenzenden Zähne durch den Krankheitsprozeß bloßgelegt. So erstreckt sich auf der apikalen Wurzelhälfte von 1— der Knochendefekt auch lingual, also rund um die ganze Wurzel.

Erwähnenswert ist indessen, daß sämtliche Wurzelapices in intakter Spongiosa eingebettet liegen und daß die linguo-zervikale Knochenkorticalis fast ganz unbeschädigt übrig geblieben ist. Hieraus erklärt sich die klinisch konstatierbare, relative Festigkeit der Inzisiven im Kiefer, und das Bemerkenswerte, daß sämtliche Zahnpulpen sich vital gezeigt haben.

Retraktion der Gingiva und Bloßlegung eines Teiles der Wurzel von 1— auf zirka 4 mm sind eine natürliche Folge der Opera-



Fig. 13. Modell nach dem operativen Eingriff.

Fig. 14. Kontrollaufnahme 3 Monate nach der Operation.

tion. Das Zahnfleisch ist mit 8% Chlorzinklösung geätzt worden, um dadurch eine Schrumpfung der durch den Eingriff entstandenen Tasche zu erhalten. Bei Alveolarplastik bleibt nämlich oft zervikal eine interdentale Taschenbildung bestehen.

Nach den Kontrollaufnahmen, die nach 3 Monaten bzw. 2 Jahren nach dem operativen Eingriff aufgenommen sind, ist eine Heilung in der Richtung nach einer restitutio ad integrum erreicht. Auf den Röntgenogrammen ist nämlich eine Neubildung des paradentalen Knochens deutlich zu erkennen.

Der Erfolg des chirurgischen Eingriffes kann als wohlgelun-

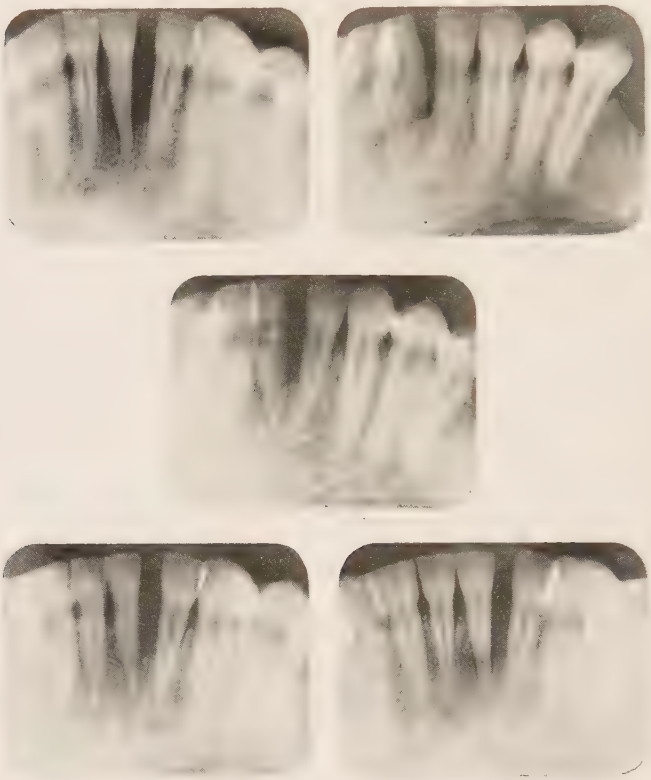

Fig. 15. Kontrollaufnahme 2 Jahre nach der Operation. (Januar 1934.)

gen angesehen werden, da nach dieser langen Zeit die Heilung nur positive Symptome gezeigt hat: das Zahnfleisch zeigt klinisch keine krankhaften Veränderungen, die Zähne sitzen fest in der Alveole und die Untersuchung der Pulpen ergibt dasselbe Resultat wie vor der Operation, d. h. sie sind vital.

Zusammenfassung.

I. In die übliche Einteilung der traumata ist ein neues Moment eingeführt: „Trauma nur am paradentalen Gewebe lokalisiert."

II. Bei dem von mir beschriebenen Fall VI., ist folgendes besonders zu erwähnen:

a) die Akutisierung nach vier Jahren,

b) die lebenden Pulpen, und

c) der Verlauf nach der Operation.

III. Das Verbindungsgewebe bei zusammengewachsenen Zähnen kann außer von Zement und Knochengewebe aus Dentin bestehen.

Das Dentin ist unregelmäßig verkalkt, hyperchromatische und hypochromatische Zonen wechseln. Die penetrierenden Gefäßkanäle sind teils leer, teils mit leukozytären Zellelementen, darunter polymorphkernigen Leukozyten und Resten von Blutbestandteilen gefüllt.

IV. Die Zusammenwachsung der beiden Milchzähne dürfte folgendermaßen entstanden sein: Die Hertwigsche Epithelscheide, welche den Pulpawulst manschettenförmig umgibt, wurde stellenweise durch das Trauma zerrissen und heruntergedrückt, wobei die Dentinpulpen zusammengepreßt worden sind, oder was mir weniger wahrscheinlich vorkommt: das Dentin hat sich erst nach Atrophie der Epithelscheide bilden können.

V. Die Therapie der Traumen ist abhängig von der Kraft und Umfang der Insulte.

VI. Die Epikrise ist auch abhängig vom Insult.

Literaturverzeichnis.

Aschoff, L.: Pathologische Anatomie. Fischer, Jena 1928

Baume, R.: Lehrbuch der Zahnheilkunde. Felix, Leipzig 1885.

Euler—Meyer: Pathohistologie der Zähne. Bergmann, München 1927.

Heller, A.: Gomphosis traumatica dentium. Österr.-Ung. Vierteljahrschrift 1898, Heft III.

Norberg, O.: Das dento-gingivale Epithelleistensystem. Stockholm 1929.

—»—. Morphogenese der primitiven Zahn alveolen bei Menschen. Zeitschrift der ges. Anatomie, Springer.

Partsch, C.: Handbuch der Zahnheilkunde I. Band. Bergmann, München 1924.

Popper, M.: Einige Fälle von Kiefernekrose und deren Ursachen. Weiß-Wien 1892, Heft III.

Schröder, H.: Die künstliche Deformation des Gebisses. Abel, Greifswald 1906.

Thourén, G.: Brottstycken ur antikens tandläkekonst. Bilaga till Sv. Tandl.-tidskrift 1932.

Williger, F.: Zähne und Trauma. Deutsche Zahnheilk. in Vorträgen Witzel. Thieme, Leipzig 1911.

—»—. Zahnärztliche Chirurgie. Klinkhardt, Leipzig 1923.

v. Wunschheim, G.: Frakturen, Infraktionen und Knickungen der Zähne.
Österr.-Ung. Vierteljahrschrift f. Zahnh. Weiß, Wien 1904, Heft I.

Zuckerkandl, E.: Makroskopische Anatomie. Scheffs Handb. der Zahnheilkunde 1909.

Lebenslauf.

Am 11. August 1902 wurde ich als der Sohn des Eisenbahnbeamten Mauritz Svensson und seiner Ehefrau Berta Svensson in Kristianstad (Schweden) geboren. Nach erfolgreicher Ablegung der Abiturientenprüfung in Malmö wandte ich mich dem Studium der Zahnmedizin zu und unterzog mich im Jahre 1927 der zahnärztlichen Prüfung an der Universität Berlin. Im Jahre 1929 bestand ich das schwedische Staatsexamen in Stockholm. Von 1930 bis 1933 war ich als Assistent am Zahnärztlichen Institut in Stockholm tätig und wirkte seit 1933 dort als Oberassistent in der praktischen Abteilung desselben Instituts.

Folke Svensson.